Aus der Chirurgischen Universitäts-Klinik der Charité Berlin
Direktor: Geh. Hofrat Professor Dr. F. Sauerbruch

# Ueber Excessive Formen von Lungenemphysem

## Differentialdiagnostische Erwägungen an Hand einer eigenen Beobachtung

Inaugural-Dissertation

zur Erlangung des
Medizinischen Doktorgrades
an der
Friedrich-Wilhelms-Universität
zu Berlin

vorgelegt von
Rolf Joachim Marx
Assistenzarzt an der Lungenheilstätte Grabowsee

Druck von Erich Leuschner, Drebkau N.-L.
1940

M 359

Dekan: Prof. Kreutz
Referent: Dozent Dr. Diebold
Korreferent: Prof. Dr. Paul Gohrbandt

Tag der Promotion: 20. Dezember 1940.

R. UNIV. BIBLIOTHEEK LEIDEN

Gedruckt mit Genehmigung
der
Medizinischen Fakultät der Universität Berlin

# Ueber exzessive Formen von Lungenemphysem.

## Differentialdiagnostische Erwägungen an Hand einer eignen Beobachtung.

Das Emphysem der Lunge ist eine insbesondere für den Pathologen recht häufige Beobachtung. Die veröffentlichten Zahlen des bei Sektionen als Grundkrankheit oder wichtige Komplikation angegebenen Lungenemphysems schwanken zwischen 2,5 und 5%. Exzessive Emphysembildung dagegen, wie im Sinne des bullösen Emphysems, die klinisch, röntgenologisch oder autoptisch festgestellt wurde, ist im Schrifttum selten beschrieben. Bei Durchsicht der wenig umfangreichen Literatur der letzten Jahrzehnte über das bullöse Emphysem ist festzustellen, daß ein Fall von solchem Ausmaß, wie es bei der nachfolgenden Beobachtung bestand, wohl bisher nicht veröffentlicht wurde.

Zum besseren Verständnis sei zunächst auf die pathologische Anatomie des Emphysems eingegangen. Grobanatomisch unterscheidet man ein klinisch bedeutungsloses interstitielles und ein echtes substantielles, vesikuläres Emphysem, je nachdem, ob es sich um einen Austritt von Luft ins interlobuläre Gewebe oder um eine Erweiterung und damit eine Vermehrung des Luftgehalts der Alveolen handelt.

Beim substantiellen Emphysem wird die chronische, dauernde Erweiterung größerer Lungenbezirke bzw. der ganzen Lunge streng von der akuten Lungenblähung unterschieden, wie sie bei Bronchitiden, der Bronchiolitis vor allem im Kindesalter, bei Asthma bronchiale, bei Erhängten oder Ertrunkenen (Emphysema aquosum), bei Luftembolien usw. auftritt. Außerdem entsteht ein vikariierendes oder komplementäres Emphysem dann, wenn irgendwelche Lungenteile infolge Atelektase, Pneumonie usw. zeitweilig nicht an der Atmung teilnehmen oder wenn Überdehnung einzelner Lungenpartien infolge von Schrumpfung benachbarter Gewebsteile eintritt. Anatomisch und histologisch ist es mit dem substantiellen Emphysem identisch, klinisch jedoch davon zu trennen.

Einfacher ist die Differenzierung vom senilen oder kachektischen Emphysem. Dieses geht zwar auch mit einer Erweiterung der Lufträume der Lunge und mit einem Schwund von Lungengewebe einher, führt aber nicht zu einer Vergrößerung des Organs, sondern zu einer Verkleinerung der gesamten Lunge. Bei der Sektion sinken die Lungen auf ein kleineres Volumen, manchmal auf ein Drittel bis ein Viertel der Pleurahöhlen zusammen, die sie

vorher ganz ausfüllten. Klinisch macht das senile E. wenig Erscheinungen, da der Schwund des Lungengewebes mit einer entsprechenden Herabsetzung des Volumens und der Funktion der übrigen Organe einhergeht.

Beim chronischen substantiellen E. hat der Prozeß in mehr oder minder ausgesprochener Weise die ganze Lunge ergriffen. Die Organe sind auffallend umfangreich, sinken bei Eröffnung des Thorax nicht zusammen. Der in Inspirationsstellung stehende Brustkorb ist meist noch durch Tiefstand des Zwerchfelles erweitert. Die Lungen überlagern den Herzbeutel und manchmal sogar sich gegenseitig mit ihren vorderen Rändern. Diese sind abgerundet; man sieht häufig am seitlichen vorderen Rande, an der Spitze und an der Basis stecknadelkopfgroße bis kirschgroße, manchmal sogar faustgroße unter Druck stehende Blasen (E. bullosum). Die Lunge ist auffallend leicht und strahlendurchlässig. Mikroskopisch zeigt sich das Lungengewebe erheblich verändert. Die Alveolarwände sind durch die starke Blähung verdünnt, die Alveolen konfluieren und bilden mit dem Alveolargang zusammen häufig einen einzigen Raum, in den Reste von Alveolarsepten spornartig oder als Leisten hineinragen; mehrere Alveolen sind zu einer einzigen Blase zusammengeflossen. Auf diese Weise können ganze Lobuli zu einem großen Raum verschmelzen. Das elastische Gewebe erfährt durch diesen Prozeß eine starke Dehnung und Rarifikation, die Elastizität des Lungenparenchyms geht verloren.

Für die Funktion der emphysematösen Lunge ist der Umstand wichtig, daß durch diese Dehnung und teilweise Zerstörung des atmenden Lungengewebes der plötzliche Übergang der engen Bronchioli respiratorii in die weiten Alveolargänge, der ja bei intaktem Lungengewebe besteht und für die Ventilation so wichtig ist, verloren geht. Normalerweise bringt diese plötzliche Erweiterung ein Ansaugen eingeatmeter sauerstoffhaltiger Luft bis in die Blindsäcke der Alveolargänge und traubenartig aufsitzende Alveolarsäckchen mit sich.

Bei dem durch Verschmelzen der Bläschen trichterförmig in den Alveolargang übergehenden Bronchiolus respiratorius (s. Abb. 1) kann die Luftsäule nicht mehr in einem Zug bis zum Ende des Alveolarganges einströmen, sondern sie wird unausgenutzt wieder abströmen. Es pendelt also immer eine Mischung sauerstoffarmer und -reicher Luft hin und her. Je weiter die aufgeblähten Alveolargänge sind, umso geringer muß die Sauerstoffspannung in den Alveolen sein und umso schlechter die Sauerstoffsättigung des Blutes werden.

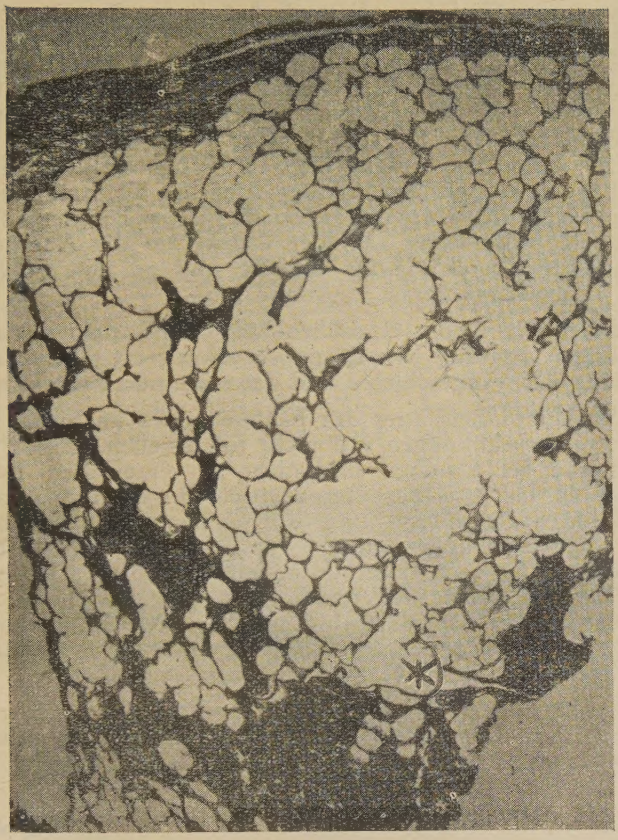

Abb. 1 **Lungenemphysem.**

Dazu kommt, daß sich in der Emphysemlunge erweiterte Bläschen von sehr verschiedener Größe finden und die Ventilation nicht überall gleich sein kann. Einzelne Partien können durch den Schwund der elastischen Elemente nur in geringem Maße kollabieren, sodaß die Atembewegung hier wenig Erfolg hat. Die Folgeerscheinung ist eine mangelhafte Arterialisierung des Blutes.

Die daneben bestehende Verödung und Zerreißung der Kapillaren bedeutet ein mechanisches Hindernis im kleinen Kreislauf; das rechte Herz wird zur kompensatorischen Mehrarbeit gezwungen, es kommt zur Hypertrophie und Dilatation der rechten Kammer und des Vorhofes und schließlich zur Insuffizienz des ganzen Herzens.

Diese emphysematischen Veränderungen bestanden in

*) Trichterförmig in den Alveolargang übergehender Bronchiolus respiratorius.

einem ganz ungewöhnlichen Ausmaß bei einem Patienten unserer Klinik. Wie schwierig bei so hochgradigen Veränderungen der Lunge die Differentialdiagnose und Beurteilung des Krankheitsbildes sein kann, beweist die Tatsache, daß die Diagnose bis zur Vornahme einer Probethorakotomie durch eine Anzahl von Gutachtern im Verlauf von 20 Jahren nicht eindeutig geklärt werden konnte. Eine besondere Tragik liegt in diesem Falle noch darin, daß der Patient, dessen Erkrankung zunächst als Kriegsdienstbeschädigung anerkannt worden war, durch spätere Fehldiagnose aber als congenitale Mißbildung geduldet wurde, um die Anerkennung seiner Kriegsdienstbeschädigung kämpfte und an den Folgen der klärenden Probethorakotomie zugrunde ging.

Die Seltenheit dieses Krankheitsbildes und der Verlauf bis zur endgültigen Klärung der Diagnose erfordert eine ausführliche Aufzeichnung der Vorgeschichte und der einzelnen Begutachtungen.

Eine hereditäre Belastung des Kranken etwa im Sinne irgendwelcher Lungenerkrankungen war nicht festzustellen. Ernste Krankheiten während der Kindheit sind nicht zu verzeichnen. Im Alter von 21 Jahren hat sich der Patient nach längerem Krankenlager vorübergehend wegen eines „Lungenspitzenkatarrhs" mit Fieber und Auswurf in einer Lungenheilstätte aufgehalten. Tuberkelbazillen sind auch bei späteren Untersuchungen nie festgestellt worden. In den darauffolgenden Jahren bis zu seiner Einstellung in den Heeresdienst war er völlig gesund und beschwerdefrei, sodaß er sowohl seinen Beruf ohne Störung ausüben konnte, als auch daneben vielfach Sport trieb (Turnverein, Schwimmen usw.).

Vor seiner Einziehung zum Heer im Jahre 1915 hat er lediglich ab und zu an Katarrhen gelitten, die sich in wechselnder Stärke bemerkbar gemacht, aber das Allgemeinbefinden nicht gestört hatten.

Anfang April 1915 wurde er zu einem Armierungsbataillon eingezogen und nach kurzer Ausbildung nach Rußland kommandiert. Nach seiner weiteren Abstellung an die Westfront erfolgt bereits nach knapp 3 Monaten die Aufnahme in ein Kriegslazarett in Cambrai wegen einer Hämoptoe. Anschließend traten häufig Bronchialkatarrhe mit gelbgrünlichem Auswurf, Mattigkeit und Gewichtsabnahme auf. Seit diesem Zeitpunkt hat er im Felde keinen Dienst mehr gemacht.

Der für die Anerkennung einer Kriegsdienstbeschädigung maßgebliche Entlassungsbefund vom Juli 1915 stellte als Wichtigstes folgendes fest: Der Brustkorb ist lang, schmal und flach. Die Lungengrenzen sind nach unten bds. erheblich erweitert. Über beiden Lungen besonders rechts, findet man rauhes und verschärftes Atmen. Auf der rechten Seite sind im Bereich des Unterfeldes zahlreiche feuchte klein- bis mittelblasige Rasselgeräusche hörbar. Über der linken Lunge ist ein wesentlich verlängerten Exspirium auffallend. Es bestand damals Husten und reichlich Auswurf ohne Tuberkelbazillen. Diagnose: Lungenerweiterung, verbunden mit chronischem Luftröhrenkatarrh.

Der Kranke wird als nicht garnisons- und arbeitsverwendungsfähig angesehen. Die vom Bataillonsarzt empfohlene Anerkennung der Dienstbeschädigung wird vom Korpsarzt in eine DB im Sinne der Verschlimmerung umgewandelt und eine Erwerbsbeschränkung von 50% angenommen. Diese zuerkannte Rente wurde bis zur Nachprüfung im Jahre 1926 beibehalten.

Nach 9 Jahren wurde der Kranke 1926 wegen einer Verschlimmerung seines DB-Leidens wieder krank geschrieben. In dem im Anschluß an diese Erkrankung entstandenen versorgungsärztlichen Gutachten wird erstmalig ein rechtsseitiger Spontan-Pneumothorax festgestellt. Eine Tuberkulose könne nicht mit Sicherheit ausgeschlossen werden. Zur Sicherung der Diagnose wird Aufnahme in ein Versorgungskrankenhaus angeordnet. Nach eingehender Untersuchung wird eine stationäre, geschlossene, produktive Lungentuberkulose des rechten Oberfeldes mit Pneumothorax rechts und eine abgeheilte Hilustuberkulose links festgestellt. (s. Abb. 2)

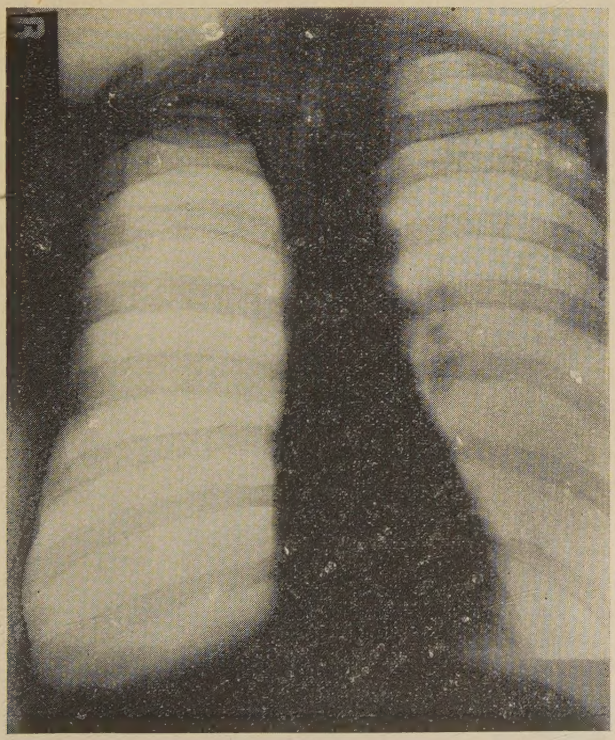

Abb. 2

1928 wird eine erneute Krankschreibung wegen rechtsseitiger Brustfellentzündung erforderlich.

1930 tritt nach vorübergehender Besserung wiederum eine Verschlimmerung des Allgemeinbefindens ein. Das Schlußurteil nach der notwendig gewordenen Krankenhausbehandlung führt etwa Folgendes aus: Es handelt sich um eine geschlossene Lungentuberkulose mit einem rechtseitigen fast totalen Spontanpneumothorax. Links bestehe eine trockene Pleuritis und alte Hilusdrüsentbc. Der tuberkulöse Prozeß sei zweifellos gutartig und neige zur Vernarbung. Immerhin mache sich bei dem fast vollkommenen Kollaps der rechten Lunge eine starke Kurzatmigkeit bemerkbar. Das Leiden wird in „Geschlossene Lungentuberkulose gutartiger Form mit Neigung zur Vernarbung bei starker Kurzluftigkeit" umbenannt.

Im Jahre 1934 tritt plötzlich ohne besondere auslösende Ursache eine starke Hämoptoe auf, sodaß sich der Kranke in stationäre Krankenhausbehandlung begeben muß. In einem vom behandelnden Krankenhausarzt ausgestellten Zeugnis findet sich erstmalig eine völlig neue Beurteilung der Erkrankung. Es wird ausgeführt, daß sich bei dem Patienten an Stelle der rechten Lunge eine große solitäre „Luftzyste" befinde. Dabei handle es sich mit

Abb. 3. Pneumothoraxversuch und Kontrastfüllung.

Wahrscheinlichkeit um ein angeborenes Leiden. Eine akute Dehnung der Zyste während des Kriegsdienstes sei anzunehmen. Die Erwerbsminderung betrage mindestens 80—90%. Eine Erhöhung der Rente sei gerechtfertigt. Nach Prüfung durch das Hauptversorgungsamt wird nun das Bestehen eines Versorgungsleidens nicht mehr angenommen. Die bisherige Annahme einer Lungentuberkulose könne nicht mehr aufrecht erhalten werden; es shandle sich vielmehr um eine „angeborene Lungenzyste." Die Ablehnung wird wie folgt begründet: Seit der ersten Röntgenuntersuchung im Jahre 1926 bestehe stets der gleiche eigenartige Befund, der fälschlicher weise als Pneumothorax angesehen wurde. Die Art und Besonderheit des Befundes sowie der Verlauf hätten Zweifel an der Diagnose aufkommen lassen. Durch die Untersuchungen im Krankenhaus sei bewiesen worden, daß es sich nicht um einen Pneumothorax, sondern um eine Lungenzyste handle. Die Anlegung eines künstlichen, diagnostischen Pneumothorax habe gezeigt, daß nach Einblasen von Luft sich die Wand des röntgenologisch nachgewiesenen Hohlraumes ablösen ließe und daß sich somit ein intrapulmonaler Hohlraum ergebe. Diese Lungenzyste stelle eine angeborene Mißbildung dar. Die vorgenommene Kontrastfüllung des Bronchialraumes zeige eine Verbindung der Zyste mit dem Bronchus. (s. Abb. 3) Der Befund erkläre auch alle anderen wieder festgestellten Krankheitserscheinungen. Eine DB komme für diese Mißbildung nicht in Frage. Die Verschlimmerung des Zustandes sei zu Unrecht als DB-Folge angesehen worden, denn es habe sich nicht um Verschlimmerung, sondern um die Begleitsymptome der angeborenen Mißbildung gehandelt. Auf Grund dieses Gutachtens wird dem Patienten die Rente entzogen. Der Einspruch des Kranken gegen diesen Berichtigungsbescheid bewirkt den Beschluß des Versorgungsgerichts, ein Obergutachten zur endlichen Klärung einzuholen.

Zu diesem Zweck wird der Patient in die chirurgische Klinik der Charité aufgenommen.

In den letzten Jahren hat der Kranke stets wechselnde Mengen grüngelben Auswurfs gehabt. Auch bei den geringsten Anstrengungen treten Atemnot und Herzbeschwerden auf. Im letzten Vierteljahr ist trotz guter Nahrungsaufnahme ein Gewichtsverlust von 10 kg zu verzeichnen. Zeitweise sind subfebrile Temperaturen aufgetreten.

**Klinischer Befund:**

Es handelt sich um einen mittelgroßen 53jährigen Mann in leidlichem Ernährungszustand. Gesicht und Extremitäten sind auch schon in der Ruhe deutlich blaurot verfärbt (Cyanose). Bei den geringsten Anstrengungen tritt ausgesprochene Atemnot auf.

An Kopf und Hals findet man keine Veränderungen, keine Drüsenanschwellungen und keine Vergrößerung der Schilddrüse.

Am Thorax fällt eine deutliche Abflachung der rechten Seite auf. Sie schleppt bei der Atmung stark nach. Die Zwerchfelle ste-

hen bds. ungewöhnlich tief, jedoch scheinen sie ausreichend beweglich zu sein.

Die Perkussion der Lunge ergibt über der rechten Seite tympanitischen Klopfschall. Das Atemgeräusch über der rechten Seite ist fast vollständig aufgehoben; über der Spitze ist vereinzeltes Rasseln hörbar. Nebengeräusche sind sonst nirgends zu finden. Links besteht etwas hypersonorer Klopfschall. Die Atmung ist überall vesikulär. Vereinzelt treten bronchitische Geräusche über der rechten Lunge verteilt auf.

Die Untersuchung des Herzens zeigt regelrechte Grenzen der Herzdämpfung und keine Verbreiterung. Insbesondere ist keine Verdrängung nach links festzustellen. Die Aktion ist frequent, jedoch regelmäßig. Über der Spitze ist ein nicht konstantes, diastolisches Geräusch zu hören. Der Blutdruck nach Riva-Rocci beträgt 125/75. Der Leib ist weich, eindrückbar. Druckschmerz besteht nirgends. Leber und Milz sind nicht vergrößert. Die Nierenlager nicht schmerzempfindlich. Es fällt eine deutliche Akrocyanose auf. Die Extremitäten sind frei, in allen Gelenken beweglich. Neurologisch ist kein pathologischer Befund zu erheben.

Abb. 4

Abb. 5

Der Patient hustet täglich wenige ccm eines teilweise grünlichgelben Sputums aus. Tuberkelbazillen sind auch in den Anreichungen mit Antiformin nicht nachweisbar. Röntgenologisch ist nahezu die ganze rechte Brustkorbhälfte von einem großen blasenförmigen lufthaltigen Gebilde eingenommen, das von einer scharfen Randkontur begrenzt wird. Auf der seitlichen Aufnahme läßt sich diese Kontur hinten bis in den Sinus weiter verfolgen. Am Boden der blasenförmigen Aufhellung ist eine niedrige horizontale Spiegelbildung zu erkennen (s. Abb. 4 u. 5).

Bei der Jodipinfüllung gelingt es nicht, trotz starker Neigung des Kranken auf die rechte Seite, den rechten Bronchialbaum zu füllen. Das Jodipin sammelt sich in der linken Seite vor allem im Unterlappen und läßt hier normale Alveolarfüllung erkennen. Wenn es auch bei der jetzigen Füllung nicht möglich war, eine Verbindung des großen Hohlraums mit dem Bronchialsystem sicherzustellen, so beweist doch die 1934 bei dem damaligen Krankenhausaufenthalt vorgenommene Füllung durch die schalenförmige Jodipinansammlung am Boden des großen blasigen Gebildes im Bereich der rechten Lunge, daß damals eine Verbindung mit den

Bronchien bestanden hat (s. S. 7 und Abb. 3). Auf Grund genauester Untersuchung konnte keine Entscheidung darüber getroffen werden, ob es sich um eine Lungenzyste oder eine andere Hohlraumbildung handelt.

Das annähernd vollständige Fehlen von Lungenstruktur auf der rechten Seite ließ am ehesten an einen Pneumothorax denken. Andererseits muß die Diagnose Pneumothorax vor allem mit Rücksicht auf das Fehlen jeglicher Überblähung, die bei einem so großen Pneu zu erwarten wäre, abgelehnt werden; auch die Anlage eines diagnostischen Pneumothorax 1934 ließ eine extrapulmonale Lokalisation ausschließen. Die röntgenologisch nachgewiesene Randkontur könnte aber die Begrenzung eines intrapulmonalen Hohlraumes darstellen. Die Größe dieser Höhle und die Entstehungsursache machten nach den Erfahrungen unserer Klinik das Vorliegen einer Lungenzyste aber recht unwahrscheinlich.

Da die Entscheidung der wesentlichen Frage des Gutachtens, ob es sich um eine KDB handele oder nicht auch im Hinblick auf das Recht des Kranken und die vielen verschiedenen Anschauungen der einzelnen Gutachter endlich eindeutig geklärt werden mußte, wurde dem Patienten ein relativ kleiner Eingriff vorgeschlagen. Es sollte durch Resektion eines kleinen Rippenstückchens entschieden werden, ob es sich um eine Lungenzyste oder eine andere Hohlraumbildung in der Lunge handele.

Nach mehrtägiger Vorbereitung des Kreislaufs wird in Lokalanästhesie in der rechten Axillarlinie in wenige Zentimeter langes Stück der 8. Rippe reseziert. Das Brustfell war im Bereich der Resektionsstelle in eine derbe Schwarte umgewandelt, nach deren Durchtrennung ein größer, lufthaltiger Hohlraum eröffnet wurde, in dessen Wand sich Reste von Lungengewebe fanden. Am Grund des Hohlraums lag auf dem Mediastinum ein etwa faustgroßer Lungenrest, der ein eigenartiges, wabiges Aussehen zeigte und dessen Oberfläche von dicken Gefäßstämmen durchzogen war. An einer Stelle hörte man mit der Atmung Luft aus diesem Lungenrest ausströmen, sodaß das Bestehen einer Verbindung des großen Hohlraums mit dem Bronchialbaum sichergestellt war.

Dieser Operationsbefund bewies, daß ein Pneumothorax sicher nicht vorlag. Auf der anderen Seite wurde die Annahme einer Lungenzyste durch die Größe der Höhle, die offene Verbindung mit dem Bronchialbaum und das Fehlen eines anderen Inhalts als Luft unwahrscheinlich gemacht. Es konnte sich demnach nur noch um eine besonders große Emphysemblase handeln, eine Diagnose, die auch durch die lange, über fast 20 Jahre sich erstreckende Krankheitsgeschichte mit zunehmenden Erscheinungen einer Herzinsuffizienz und Kreislaufschädigung gestützt wurde.

Der kleine kurzdauernde Eingriff wurde gut überstanden und der Verlauf blieb in den ersten Wochen glatt. Die Temperaturen hielten sich im Bereich der Norm, die Wunde heilte primär.

Nach 8 Tagen trat eine plötzliche Verschlechterung das Allgemeinbefindens ein. Der Puls wurde frequent, die Temperaturen stiegen an und es machte sich eine zunehmende Atemnot bemerkbar. Die Druckmessung in dem intrapulmonalen Hohlraum ergab einen Überdruck von mehreren cm, der durch Absaugen beseitigt werden konnte. Die Ursache für den Überdruck war ein inzwischen entstandenes kleines Exsudat, das allmählich anstieg und schließlich eitrigen Charakter annahm. Trotz mehrfacher Punktion ließ sich eine weitere Verschlechterung des Zustandes nicht aufhalten. Das durch die lange Belastung geschwächte Herz versagte. Stützung durch alle verfügbaren Mittel blieb ohne Erfolg. Am 12. Tag nach dem kleinen Eingriff starb der Kranke unter den Erscheinungen des Zusammenbruchs von Herz und Kreislauf. Die Autopsie bestätigte die bei der Operation gestellte Diagnose. Nach dem Sektionsbefund fand sich eine über Kindskopfgroße Blase am vorderen Rande der rechten Lunge, die sekundär vereitert war. Fast das ganze übrige Organ war atelektatisch. Im Oberlappen fand sich eine anthrakotische Spitzenschwiele, das einzige Residuum einer alten abgelaufenen Tbc. Der atelektatische Unterlappen war großblasig bullös verändert. Die Lunge war über ihren vorderen Anteilen mit der Brustwand verwachsen. Im linken Oberlappen bestand eine vikariierende Blähung und ein chronisches Emphysem, im Unterlappen eine konfluierende Lobulärpneumonie mit fibrinöser Pleuritis. Das Herz war erschlafft, der rechte Ventrikel hypertrophiert. Die Kammerwand zeigte eine geringe Fettdurchwachsung. Bezeichnend ist weiterhin eine auffallende Pulmonalsklerose. Im Übrigen bot der Befund außer eines Lederödems nicht Erwähnenswertes.

Es handelte sich also um eine besonders große Emphysemblase, die fast den ganzen rechten Brustraum ausfüllte bei bestehendem bullösen Emphysem in den Resten der rechten Lunge.

Überblickt man auf Grund dieses Ergebnisses die seit der Feststellung des Leidens angegebenen Diagnosen, so erkennt man, daß die zuerst gewählte Bezeichnung für das DB-Leiden, nämlich Lungenerweiterung, verbunden mit chronischem Luftröhrenkatarrh keineswegs unrichtig war. Im weiteren Verlauf kamen dann die Diagnosen einer stationären, geschlossenen, produktiven Lungentbc. mit Pneumothorax und weiterhin einer Lungenzyste zum Vorschein. Die scharfe Begrenzung des in der rechten Brusthälfte liegenden luftgefüllten Hohlraums und die Möglichkeit, seine Wand durch Einblasen von Luft zwischen Brustwand und Lungen abzudrängen, mußte unter Berücksichtigeng des klinischen Bildes zu der Annahme einer congenitalen Lungenzyste führen.

Bei röntgenologischer Betrachtung imponieren Zysten, ganz gleichgültig, welche anatomische Beschaffenheit ihnen zu Grunde liegt, als kuglige oder ovale Gebilde mit scharfer und glatter membranartiger Umkleidung. Die Hohlräume können Flüssigkeit oder Luft, unter Umständen beides enthalten. Sie bedingen durch ihre Vielgestaltigkeit in ihrer Diagnostik röntgenologisch und klinisch große Schwierigkeiten. Bei einzelnen rundlichen Herden über-

haupt, die nicht diese großen Ausmaße zeigen wie unser Fall, kommt ja alles in Betracht, was unter dem Röntgenbild des runden Solitärherdes bekannt ist, also Geschwülste, Abszesse oder Gangrän, Gumma, Zysten u. a.

Die unter den Zysten an Häufigkeit und praktischer Bedeutung wohl obenan stehenden parasitären Blasen (Echinokokkus, Zysticercus) sind differentialdiagnostisch leicht vom großblasigen Emphysem zu trennen. Ist nach Durchbruch des Hohlraums in einen Bronchus mit Aushusten des charakteristischen Inhalts das Bild eines halbgefüllten Hohlraums mit Flüssigkeitsspiegel oder das einer reinen Zyste entstanden, so ist eine Abgrenzung auch von einer Zyste anderer Genese leicht.

Die sog. echten angeborenen Zysten dagegen stellen parenchymatöse, meist lufthaltige Hohlräume innerhalb eines Lappens oder sogar der ganzen Lunge dar, die wabenartig oder sackartig gebaut sind und bisweilen die ganze Brusthälfte ausfüllen und das Mediastinum verdrängen (Burghard). Das Röntgenbild wird, wenn die Hohlräume mit Flüssigkeit gefüllt sind, das einer diffusen uncharakteristischen Abschattung sein, oder aber eine abnorm helle, allenfalls noch wabig strukturierten Lunge evtl. mit kleinen Sekretspiegeln darstellen. Ein wirklich charakteristisches Bild liefert nur die lufthaltige Wabenlunge.

Differentialdiagnostisch kommen natürlich alle intrapulmonalen, in seltenen Fällen — wie man oben sah — auch intrathorakale Höhlenbildungen in Betracht, wie Kavernen, Abszesse (auch sekundär durch Infektion einer Zyste möglich), Bronchiektasen, Spontanpneu und das großblasige Emphysem. Das auch beim Lungenkarzinom ausgesprochen rundliche Schatten wie bei Zystenbildungen vorkommen, beweist ein von Leeser veröffentlichter Fall. Ebenfalls besondere Schwierigkeiten dürfte die Abgrenzung von sog. Pseudozysten sein, wie sie Wimberger nach Durchbruch eines käsigen Oberlappenprimärherdes und Bildung eines Pneumomediastinums beschrieben hat. Unshelm veröffentlichte einen Fall einer Pseudozyste nach Abszedierung einer lobären Pneumonie und Durchbruch in einen Bronchus. Sie entwickelte sich, vermutlich durch Ventilwirkung des kommunizierenden Bronchus bis zu einem Umfang von Zweidritteln der Brusthöhle. Die häufige Fehldeutung von Lungenzysten als tuberkulöse Kavernen besonders Canigiani betont. Überhaupt ist das Auftreten nicht als Kavernen anzusehender Ringschatten oft bei der Tuberkulose beschrieben (Erbsen). Viele Autoren haben sich mit diesen kavernenähnlichen Ringschatten auseinandergesetzt und um ihre Natur und Zugehörigkeit zur Pleura oder Pulmo gestritten. Brown, Sampton, Heise sehen sie als lokalisierten Pneumothorax, andere wiederum als sog. stumme Kavernen an (Abreu, Dunham).

Daß solche Blasen ebenfalls Ringschatten im Röntgenbild erzeugen können, legen Beobachtungen von bullösen Emphysemblasen an der Leichenlunge nahe. B. Fischer hat auf Spitzen-

narbenblasen hingewiesen, Emphysemblasen der Lungenspitze, die durch Narbenzug des schrumpfenden Gewebes und evtl. damit einhergehender Ventilwirkung entstanden sind. Diese Blasen können infolge vermehrten Luftgehalts im Zentrum und der dichten peripheren Begrenzung ebenfalls im Röntgenbild Ringschatten hervorrufen. Erbsen veröffentlicht die Röntgenphotographie einer kindlichen Leichenlunge mit einem lokalisierten interstitiellen Emphysem. Dem Emphysem entspricht auf der Aufnahme eine längliche Aufhellungszone mit dichterer Begrenzung. Runde bullöse Emphysemblasen würden hiernach bei günstiger Lokalisation typische Ringschatten im Röntgenbild entstehen lassen. Große sackförmige Höhlen, sog. bronchiektatische Kavernen bilden nicht selten, wenn es sich um sog. trockene Bronchiektasen oder um Erweiterungen in leerem Zustand handelt, scharfe Ringe, oft multipel lokalisiert. Die Zartheit dieser Ringe spricht dabei für atrophische Wandungen. Verwechslungen mit anderen Ringschatten lassen sich durch die Bronchographie vermeiden.

Auch von amerikanischen und schwedischen Klinikern wird oft auf die Möglichkeit der Verwechslung von einzelnen Emphysemblasen mit Kavernen hingewiesen (W. Show-Mittler, Melville, Laurell. Jäderdolm u. a.). Nach H. Alexander steht jedoch die praktische Erfahrung dazu in Widerspruch. Die bei der Sektion so häufig gefundenen subpleuralsitzenden Emphysemblasen lassen sich im Röntgenbild nur selten nachweisen. Auch die bei der Thorakokaustik immer wieder an oder in Adhäsionssträngen sitzenden größeren Blasen sind vorher auf der Aufnahme nie zu finden.

H. Alexander berichtet von doppelseitigen, großen Emphysemblasen, die auf dem Boden einer alten cirrhotischen Tbc entstanden waren. Auf der einen Seite war auf dem Film nichts zu finden und auf der anderen wurde ein abgesackter mantelförmiger Spontanpneu vorgetäuscht. Einheitlich umrandete, strukturlose kavernenähnliche Aufhellungen hat Alexander unter seinem großen Krankenmaterial nur einmal beobachtet. Hier sicherte der Sitz dicht über dem Zwerchfell im Verein mit dem klinischen Bild eines schweren Emphysems die Diagnose.

Die Schwierigkeit der Differenzierung von Hohlraumbildungen der Lunge, seien es Emphysemblasen, Zysten, Kavernen, sei es ein Spontanpneu, allein aus dem Röntgenbild liegt auf der Hand. Aber auch die klinische Unterscheidung selbst bei ausgeprägten Fällen ist, schon durch die Verschleierung durch die immer vorhandenen, mehr oder minder ausgeprägte, alles überdeckende Begleitbronchitis oft nicht möglich. So können die Erscheinungen des Emphysems und der Zystenlunge identisch sein. Sogar bei so exzessiven Veränderungen, wie sie bei dem bullösen Emphysem unseres Falles bestanden, konnte nur durch die Probethorakotomie entschieden werden, welche Veränderung vorlag.

Um im Einzelfall die Differentialdiagnose stellen zu können; müssen eingehende Würdigung des klinischen Befundes, evtl. An-

lage eines diagnostischen Pneumothorax, genaueste Lokalisation durch Aufnahmen in verändertem Strahlengang, Jodipinfüllung und die Tomographie herangezogen werden. Aber nur durch fortgesetzte klinische, röntgenologische und pathologisch-anatomische Parallelbeobachtung wird man das anatomische Substrat der Höhlenbildung erfassen können. Entscheiden und wirklich eindeutig klären kann aber manchmal nur, wie im beschriebenen Krankheitsbild, die Probethorakotomie.

## Zusammenfassung.

In der vorliegenden Arbeit wird von einem Fall einer exzessiven Emphysembildung der Lunge berichtet. Es handelt sich um einen Kranken, bei dem während des Krieges 1915 nach einer 3monatlichen Dienstzeit die ersten Krankheitserscheinungen auftraten und zwar in solchem Maße, daß er als garnisons- und arbeitsverwendungsunfähig aus dem Heer entlassen werden mußte. Im Laufe der nächsten 20 Jahre traten mehrere Krankheitsschübe ein, auf Grund derer die verschiedensten Diagnosen gestellt wurden. Es wurde von mehreren Gutachtern vergeblich versucht, die klinischen und röntgenologischen Beobachtungen eindeutig zu klären. Wichtig für den Kranken war vor allem die gerechte Beurteilung seiner versorgungsrechtlichen Ansprüche auf Grund einer Dienstbeschädigung. Eine besondere Tragik liegt in der Tatsache, daß der Kranke, dem zuletzt auf Grund einer Fehldiagnose die Rente entzogen werden sollte, an der klärenden, die Berechtigung seiner Ansprüche beweisenden Probethorakotomie zu Grunde ging. Abschließend wird über ähnliche in der Literatur beschriebene Fälle berichtet und eine Darstellung der differentialdiagnostischen Schwierigkeiten gegeben.

Albrecht, H. U. Ringschatten im Lungenröntgenbild, Fortschr. Röntgenstr. 38/367.

H. Alexander-Agra: Die Diagnose der tuberkulösen Kaverne unter besonderer Berücksichtigung der Röntgendiagnostik.

Burghard, E.: Hochgradige Verlagerung des Mediastinums beim Säugling infolge kongenitaler Bronchiektasen. Fortschr. Röntgenstr. 34/308.

Canigiani, Th.: Zur Kasuistik angeborener und erworbener Bronchiektasen (Zystenlungen) Röntgenpraxis 1931.

Erbsen: Kavernen und Kavernenähnliche Ringschatten im Röntgenbild. Beitr. Klin. Tbc 65.

Fischer, E.: Zeitschr. Klin. Medizin 1922/95.

Jäderdolm, B.: Ein Fall von bullösem Emphysem. Acta radiol. 13, 1932, Stockholm.

Henke-Lubarsch: Handbuch Spez. Pathol. Band III.

Kleinschmidt, H.: Zur Röntgendiagnostik der intra- und extrapulmonalen Höhlenbildungen im Kindesalter. Mschr. Kinderheilk. 46.

Laurell. H.: Ringschatten, Acta radiol 10, Stockholm.

Melville,: Pleuralrings, Fortschr. Röntgenstr. 36.

Saugse: Klin. Wschr. 1930.

Schall, L.: Die Interlobärspalten, Erg. ges. Tb-Forschg 46 2/462.

Podkaminski: Lungenemphysem. Fortschr. Röntgenstr. 40.

Show-Miller, W.: A tuberkulous lung in which a large emphysematous bulla was mistaken for a cavity. Am. Rev. Tbc 1933/28.

## Lebenslauf.

Ich, Rolf Joachim Marx, wurde am 2. Juli 1913 in Berlin geboren. Nach dreijährigem Besuch der Vorschule des Reform-Real-Gymnasiums (Treitschkeschule) in Berlin-Wilmersdorf trat ich in die Körner-Oberreal-Schule Berlin über, die ich Ostern 1931 mit dem Zeugnis der Reife verließ. Vom Sommersemester 1931 bis Juni 1937 war ich an der Friedrich-Wilhelms-Universität in Berlin immatrikuliert. Am 24. Oktober 1934 bestand ich die ärztliche Vorprüfung und am 15. Oktober 1937 das Staatsexamen.

Nach Ablauf des Praktischen Jahres erhielt ich am 15. März 1939 die Bestallung als Arzt.